

Artigo de Revisão de Literatura

Literature Review Article

Piezocirurgia em Implantodontia: uma revisão sistematizada da literatura

Piezosurgery in Implantology: a systematized review of the literature

Jeferson Luis de Oliveira Stroparo¹

Daniel Cardoso de Oliveira²

Cristiano Reimann²

Tatiana Miranda Deliberador¹

Marilisa Carneiro Leão Gabardo¹

Autor para correspondência:

Marilisa Carneiro Leão Gabardo

Rua Prof. Pedro Viriato Parigot de Souza, 5.300

CEP 81280-330 – Curitiba – PR – Brasil

E-mail: marilisagabardo@gmail.com

¹ Escola de Ciências da Saúde, Universidade Positivo – Curitiba – PR – Brasil.

² Associação Brasileira de Odontologia, seção Paraná – Curitiba – PR – Brasil.

Data de recebimento: 20 dez. 2019. Data de aceite: 13 mar. 2020.

Palavras-chave:

piezocirurgia;
implante dentário;
procedimentos
cirúrgicos
ambulatoriais.

Resumo

Objetivo: O objetivo desta revisão sistematizada da literatura foi abordar o uso da piezocirurgia em Implantodontia. **Material e métodos:** Para tanto, foram consultadas as bases de dados Lilacs, BBO e SciELO, via Biblioteca Virtual em Saúde (BVS), Google Scholar e National Library of Medicine (NLM), que utiliza a interface PubMed. Foram incluídas publicações compreendendo o período de janeiro de 2015 a janeiro de 2020, com o uso de descritores padronizados (Medical Subject Headings – MeSH): “piezosurgery” ou “piezo-electric surgery” e “dental implants”, conforme a base consultada, com uso dos operadores booleanos “OR” e “AND”, para que houvesse uma combinação entre a técnica e a especialidade nos resultados. Os dados extraídos para a execução da fase seguinte, de sumarização, foram: autoria, ano da publicação, características amostrais (idade e gênero), detalhes dos métodos/técnicas, resultados encontrados. **Resultados:** De um total de 86 artigos identificados, 14 atenderam aos critérios de elegibilidade. A metassumarização permitiu a

constatação de diversas propostas de emprego da piezocirurgia, mas na maioria o foco esteve direcionado a comparações à técnica convencional, quanto ao tempo cirúrgico, à resposta pós-operatória, à estabilidade do implante, entre outros. **Conclusão:** Em suma, a piezocirurgia pode ser empregada em uma gama de intervenções cirúrgicas com foco na Implantodontia e se mostra com resultados pós-operatórios positivos relevantes.

Keywords:

piezosurgery; dental implants; ambulatory surgical procedures.

Abstract

Objective: The objective of this systematized review of the literature was to address the use of piezosurgery in Implantology. **Material and methods:** For this purpose, the LILACS, BBO and SciELO databases were consulted, via the Virtual Health Library – *Biblioteca Virtual em Saúde* (BVS), Google Scholar and National Library of Medicine (NLM), which uses the PubMed interface. Publications covering the period from January 2015 to January 2020 were included, using standardized descriptors (Medical Subject Headings – MeSH): “piezosurgery” or “piezo-electric surgery” and “dental implants”, according to the base consulted, using the Boolean operators “OR” and “AND”, so that there was a combination between the technique and the specialty in the results. The data extracted for the execution of the next phase, of summarization, were: authorship, year of publication, sample characteristics (age and gender), details of the methods/techniques, and results found. **Results:** Of a total of 86 identified articles, 14 met the eligibility criteria. Metasummarization allowed the verification of several proposals for the use of piezosurgery, but in the majority the focus was directed to comparisons to the conventional technique, regarding the surgical time, the postoperative response, the stability of the implant, among others. **Conclusion:** The piezosurgery can be used in a range of surgical interventions with a focus on Implantology and shows itself with relevant positive postoperative results.

Introdução

A piezocirurgia é definida como uma técnica cirúrgica que contempla a utilização do instrumento piezoelétrico, o qual consiste em um aparelho com uma peça de mão e várias pontas de diferentes formatos que, por meio de uma corrente elétrica, geram ondas que emitem vibrações ultrassônicas a uma frequência de 25 kHz a 30 kHz, tendo uma amplitude que pode variar de 60 μm a 210 μm . O aparelho também conta com uma bomba peristáltica que realiza o seu resfriamento líquido, o que permite o corte apenas de tecidos mineralizados, não gerando danos a tecidos moles [1, 5].

As primeiras descrições da técnica datam de 1880 por Jean e Maria Curie, e em 1953 e em 1974 outros autores também descreveram o corte de tecido mineralizado por vibrações de efeito do piezoelétrico [1, 6, 9]. Este é um fenômeno físico que atua especificamente em alguns cristais, entre os quais o quartzo, que quando submetidos a certa corrente elétrica geram oscilações mecânicas com a frequência, o que possibilita a formação de ondas que fazem com que os cristais dos tecidos minerais se expandam e se contraíam, gerando cavitação. Assim, quando os cristais de hidroxiapatita são expostos a essas ondas ultrassônicas, sofrem essa deformação, ocorrendo a osteotomia sem haver lesão aos tecidos moles [1, 6, 9].

As primeiras pesquisas com o emprego dessa técnica datam de 1981, quando sua aplicação foi descrita em uma cirurgia ortopédica e também em uma cirurgia oral e maxilofacial. Já em 1997, com a utilização de um aparelho piezoelétrico, com algumas adaptações, as primeiras exodontias foram realizadas [1].

A piezocirurgia pode abranger diversas áreas, entre as quais a Otorrinolaringologia, as cirurgias de cabeça e pescoço, as correções de defeitos funcionais e estéticos, as cirurgias bucomaxilofaciais, intervenções para retirada de tumores e também a Implantodontia [5].

Dos usos da piezocirurgia especificamente na Odontologia estão os levantamentos de seio maxilar, a remoção de dentes inclusos, a lateralização do nervo alveolar inferior, a remoção de enxertos ósseos [3, 5], a divisão de crista óssea e a confecção de sítios para instalação de implantes [8].

Entre as vantagens apontadas por diversos autores na literatura, encontram-se uma melhor cicatrização nos casos em que é realizada a piezocirurgia, pois a osteotomia é altamente precisa, e preservação dos tecidos moles adjacentes, como os vasos sanguíneos e nervos, principalmente quando são feitas cirurgias delicadas, como a lateralização do nervo alveolar inferior [8] ou a elevação da membrana de Schneider durante o levantamento de seio maxilar [1]. Além disso, o piezoelétrico não produz ruídos durante a intervenção e também foi descrita uma redução da dor pós-operatória, até mesmo uma redução do trauma do paciente e menor edema durante o pós-operatório [1, 6-8].

Como desvantagens, há apontamentos de que a técnica aumenta o tempo cirúrgico, haja vista que, em virtude de sua potência, se torna necessária uma execução mais demorada para a realização da osteotomia [15, 19]. Como contraindicações, pode-se mencionar o uso de marca-passo elétrico por parte do paciente ou do operador [1, 8].

Mediante o contexto descrito, a presente revisão teve como objetivo sistematizar a literatura a respeito do emprego da piezocirurgia em Implantodontia.

Material e métodos

Para a sistematização da presente revisão de literatura, as seguintes bases eletrônicas de dados foram acessadas: Lilacs, BBO e SciELO, via Biblioteca Virtual em Saúde (BVS), Google Scholar e National Library of Medicine (NLM), que utiliza a interface PubMed. Foram aplicados filtros nas bases para restrições quanto ao período (janeiro de 2015 a janeiro de 2020), ao idioma (português, inglês e espanhol) e à inclusão de estudos com humanos apenas. Usaram-se os seguintes descritores: piezocirurgia e implante dentário, e “piezosurgery” e “dental implants”, conforme a base consultada. Esses termos estão indexados no Medical Subject Headings (MeSH). O operador booleano “AND” foi utilizado a fim de que houvesse uma combinação entre técnica e especialidade presentes conjuntamente nos resultados.

Foram lidos e incluídos apenas estudos que contemplassem especificamente a junção dos temas de interesse e com humanos, com desenhos de estudo do tipo relatos de casos clínicos, séries de casos, ensaios clínicos, estudos-piloto e caso-controle. Ainda, literatura cinzenta, publicações de opiniões pessoais, cartas editoriais, estudos com animais, estudos *in vitro* e revisões em geral foram excluídos.

A primeira etapa, feita por apenas um pesquisador, consistiu na busca e identificação dos estudos. Em seguida, as duplicatas foram removidas por meio da leitura dos títulos. Então, para a etapa de seleção, os resumos foram lidos por dois pesquisadores independentes familiarizados com o tema. Caso houvesse alguma dúvida quanto à inclusão ou não de determinado estudo, um terceiro pesquisador foi consultado para arbitrar a situação e chegar a um consenso. O fluxograma das etapas da pesquisa está na figura 1.

Depois foram realizadas a extração e a sumarização dos dados de interesse, tais como autoria, ano da publicação, características amostrais (idade e gênero), detalhes dos métodos/técnicas e resultados encontrados, com especial atenção à manutenção do objeto de interesse: piezocirurgia na Implantodontia.

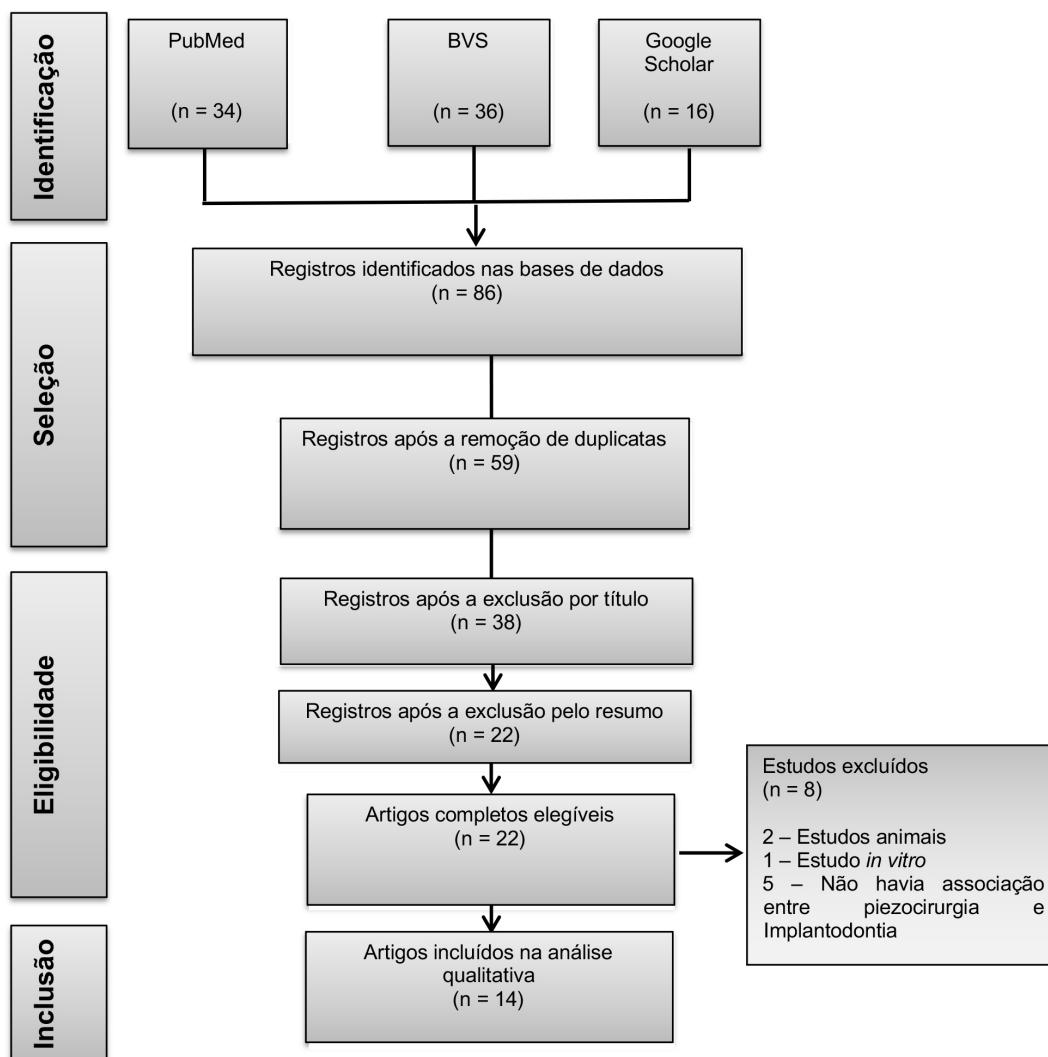


Figura 1 - Fluxograma do estudo

Resultados

Dos 86 registros identificados nas bases de dados, 14 atenderam aos critérios de inclusão. As características desses estudos estão descritas na tabela I.

Dos estudos analisados, sete eram ensaios clínicos randomizados [2, 10, 12, 15, 17-19], dois eram ensaios clínicos não randomizados [8, 20] e cinco eram relatos de casos [4, 11, 12, 14, 16].

Quanto à caracterização da amostra, as mulheres prevaleceram em sete pesquisas [2, 8, 10, 12, 14, 18, 20]. Em três estudos não foi possível a identificação do gênero dos participantes [15-17].

Todas as pesquisas incluíram sujeitos adultos, com mais de 18 anos de idade. A média da idade foi de 46,7 anos.

A piezocirurgia foi empregada em cinco estudos com vistas à comparação com técnica convencional com uso de brocas para o preparo do local que receberá o implante [2, 16-18, 20], em duas cirurgias para levantamento de seio maxilar [4, 19], em duas lateralizações do nervo alveolar inferior [8, 12], em duas análises de biomarcadores em pós-operatório [10, 15], em uma remoção de implantes fraturados [11], em uma expansão lateral do rebordo alveolar da maxila para colocação imediata de implantes [13] e em uma correção de implantes mal posicionados [14].

Tabela I - Síntese dos principais aspectos dos estudos incluídos na revisão sistematizada (n = 14)

Autor/Ano	Desenho de estudo	Caracterização da amostra/n.º implantes	Objetivo	Resultados principais
Alattar e Bede (2018) [2]	Ensaio clínico randomizado	26 pacientes 16 mulheres Idade: média de 48 anos (\pm 10,6) 54 implantes	Comparar os efeitos das brocas e das brocas/ piezocirurgia no local preparado para receber os implantes. Foram avaliados o torque, o tempo de preparo e a estabilidade dos implantes no pós-operatório imediato e após 8 e 16 semanas.	Não houve diferenças significativas quanto ao torque e à estabilidade no período analisado, apesar de ter havido aumento da estabilidade em 16 semanas. A piezocirurgia, associada ao método convencional, não se mostrou mais vantajosa do que o método convencional.
Barbu <i>et al.</i> (2018) [4]	Relato de casos	14 pacientes 4 mulheres Idade: média de 49,5 anos (32-65) 30 implantes	Avaliar a eficácia da piezocirurgia de estágio único, com enxerto com fibrina rica em plaquetas para elevação do seio maxilar seguida de colocação de implante.	Com tempo médio de acompanhamento pós-operatório de 43,79 meses, constatou-se ganho médio vertical da altura óssea de 10,12 mm e todos os implantes se encontram em função. Não ocorreram maiores complicações no trans e no pós-operatório.
De Vicente <i>et al.</i> (2016) [8]	Ensaio clínico	13 pacientes 12 mulheres Idade: 45 a 68 anos 27 implantes	Avaliar o uso da piezocirurgia na lateralização do nervo alveolar inferior com colocação simultânea de implantes e reposicionamento ósseo cortical bucal.	A função do nervo retornou em 11 casos, não houve perda de nenhum implante. Contribuiu para a recuperação do contorno e formato da mandíbula, sem prejuízo da função do nervo (o tempo médio de recuperação foi de 37 ± 15 dias).
Gürkan <i>et al.</i> (2019) [10]	Ensaio clínico randomizado	14 pacientes 10 mulheres Idade: média de 50,0 anos (31-64) 38 implantes	Comparar os níveis de citocina, quimiocina e fator de crescimento no fluido sulcular peri-implantar (coletado após 2, 4, 8, 12 e 24 semanas) em locais de osteotomia preparados com piezocirurgia ou brocas. Foram também medidos torque, índice de cicatrização precoce, profundidade de sondagem e índices gengivais e de placa modificados e perda óssea crestal.	Não houve diferença entre os biomarcadores do fluido peri-implantar nas osteotomias criadas com piezocirurgia. Os parâmetros clínicos e perda óssea crestal também tiveram efeitos semelhantes.

Continua...

Continuação da tabela 1

Autor/Ano	Desenho de estudo	Caracterização da amostra/n.º implantes	Objetivo	Resultados principais
Messina <i>et al.</i> (2018) [11]	Relato de casos	10 pacientes 4 mulheres Idade: média de 53,7 anos (49-65)	Descrever uma técnica de implantes osseointegrados fraturados por meio de osteotomia com piezocirurgia.	O tempo médio de acompanhamento foi de 12 meses. Independentemente do tipo de implante fraturado e do local (maxila ou mandíbula), a técnica descrita se mostrou minimamente invasiva e, assim, menos traumática.
Naves Freire <i>et al.</i> (2019) [12]	Relato de caso	1 mulher Idade: 42 anos 3 implantes	Uso da piezocirurgia para lateralização do nervo alveolar inferior e posterior reabilitação com implante em mandíbula atrofica.	Após 4 meses de acompanhamento houve recuperação da função mastigatória sem ter havido lesão ao neural.
Nguyen <i>et al.</i> (2016) [13]	Ensaio clínico randomizado	10 pacientes 5 mulheres Idade: 47 a 76 anos 22 implantes	Comparar técnica de perfuração convencional e piezocirurgia para a colocação imediata de implantes com expansão lateral do rebordo alveolar da maxila.	Não houve diferença significativa entre as técnicas quanto à largura do rebordo, ao nível da crista óssea e à estabilidade do implante. A piezocirurgia foi considerada segura e para ambas as técnicas foi sugerido um tempo mínimo de cicatrização de 3 meses antes de ser colocada carga sobre os implantes.
Parma-Benfenati e Maino (2015) [14]	Relato de caso	2 implantes 1 mulher Idade: 36 anos 2 implantes	Avaliar a combinação entre piezocirurgia e distração osteogênica seletiva para corrigir implantes mal posicionados na região maxilar anterior.	A técnica se mostrou efetiva e a piezocirurgia minimizou a injúria cirúrgica e favoreceu a resposta óssea.
Peker Tekdal <i>et al.</i> (2016) [15]	Ensaio clínico randomizado	15 pacientes Gênero: n.r. Idade: n.r. 40 locais que receberam implantes	Comparar o efeito da osteotomia para implante realizada com piezocirurgia e com cirurgia convencional quanto aos parâmetros radiológicos (<i>cone beam</i>) e moleculares (teste de ELISA para ligante do receptor ativador do fator nuclear kappa B - rankl) peri-implantares na crista óssea. Foram registrados tempo de osteotomia, torque de inserção, percepção da dor, profundidade de sondagem e índices gengivais e de placa modificados.	A piezocirurgia teve maior tempo de duração, mas gerou menos dor e menor quantidade total de rankl. A análise radiográfica não revelou diferença entre as cristas ósseas quando comparadas as técnicas. A piezocirurgia parece ser menos traumática.

Continua...

Continuação da tabela I

Autor/Ano	Desenho de estudo	Caracterização da amostra/n.º implantes	Objetivo	Resultados principais
Pellegrino <i>et al.</i> (2017) [16]	Relato de casos	5 pacientes Gênero: n.r. Idade: 25-60 anos 5 implantes	Comparar três técnicas: combinação entre piezocirurgia guiada e brocas, piezocirurgia guiada em 3D e piezocirurgia guiada.	A piezocirurgia guiada facilita o uso de insertos com menor diâmetro, com possibilidade de maior aprofundamento e com mais irrigação da área de osteotomia. Com isso, a estabilidade inicial do implante é conseguida. A técnica com 3D reduz o número de insertos utilizados.
Soheilifar <i>et al.</i> (2018) [17]	Ensaio clínico randomizado	30 pacientes Gênero: n.r. Idade: 20-70 anos 60 implantes	Comparar a estabilidade dos implantes de carga imediata após preparo para osteotomia com piezocirurgia e com brocas num período de pós-operatório de 90 e 150 dias.	Na análise dos 90 dias foi identificada maior estabilidade dos implantes em locais onde a piezocirurgia para a osteotomia foi realizada em comparação à perfuração convencional com brocas. Após 150 dias os valores de estabilidade não diferiram.
Stacchi <i>et al.</i> (2017) [19]	Ensaio clínico randomizado	25 pacientes 10 mulheres Idade: média de 58,2 anos (\pm 11,4).	Comparar duas técnicas cirúrgicas (cortador manual e piezocirurgia) em osteoplastia para aumento de seio maxilar em pacientes com atrofia maxilar posterior severa. Foram registrados os dados de perfuração da membrana, laceração de ramos vasculares e tempo cirúrgico	Não houve diferenças significativas quanto ao tempo cirúrgico (apesar de a piezocirurgia ter sido discretamente mais demorada), incidência de perfuração da membrana (13% na piezocirurgia e 8,7% na manual) e laceração de ramos vasculares (18% piezocirurgia e 16% na manual). Dessa forma, ambas as técnicas foram consideradas seguras.
Stacchi <i>et al.</i> (2018) [18]	Ensaio clínico randomizado	40 pacientes 22 mulheres Idade: média de 60,1 anos 80 implantes	Comparar a sobrevida dos implantes unitários de carga imediata (incisivos, caninos ou pré-molares) e perda óssea marginal, com locais preparados com piezocirurgia ou com brocas.	Não houve diferença entre as técnicas quanto à sobrevida dos implantes e à perda óssea marginal.

Continua...

Continuação da tabela 1

Autor/Ano	Desenho de estudo	Caracterização da amostra/n.º implantes	Objetivo	Resultados principais
Temmerman <i>et al.</i> (2015) [20]	Ensaio clínico	28 pacientes 25 mulheres Idade: média de 63,4 anos 100 implantes	Avaliar, após 3 anos, a colocação de implantes com técnica convencional associada à piezocirurgia em locais com severa limitação de tamanho de crista alveolar ($\leq 4,5$ mm).	A técnica se mostrou efetiva e foi considerada sucesso no período analisado.

Nota: n.r. - não relatado

Dos principais achados, nove autores consideraram a piezocirurgia vantajosa em termos de estabilidade e manutenção de estrutura óssea e neural [4, 8, 11, 12, 14-17, 20]. Contudo, em cinco pesquisas, não foram encontradas diferenças significativas [18, 19] no tocante à estabilidade [2], perda óssea [13] ou até mesmo a parâmetros moleculares [10].

Discussão

A piezocirurgia vem sendo cada vez mais utilizada e indicada por ser muito promissora. De acordo com De Vicente *et al.* [8], a piezocirurgia proporciona osteotomias precisas e menos sangramento quando comparada a métodos convencionais, pois, quando se usa a técnica com o piezoelétrico, esses vasos não são feridos. Essa é uma vantagem quando se trata de lateralização do nervo alveolar inferior para instalação de implantes, uma vez que a osteotomia com o piezoelétrico proporciona a remoção da face lateral da mandíbula por completo no leito cirúrgico, para que haja acesso ao feixe vasculonervoso, visto que tal fragmento ósseo pode ser facilmente adaptado novamente no defeito ósseo ao final da cirurgia, e a reintrodução dessa cortical melhora o resultado da técnica [8]. Com a utilização do piezoelétrico aliada à capacidade técnica do operador, a recuperação da função neural na cirurgia de lateralização do nervo alveolar inferior é alcançada [12].

De acordo com Stacchi *et al.* [19], a piezocirurgia e a técnica de raspadores ósseos para o levantamento de seio maxilar apresentam resultados semelhantes, pois ambas podem ser empregadas com segurança, tornando seu uso uma alternativa que oferece menor risco. Barbu *et al.* [4] também relataram que a piezocirurgia pode ser utilizada com segurança para cirurgia de levantamento de seio maxilar. Ainda, Stacchi *et al.* [19] encontraram uma taxa de perfuração de 13% da membrana de Schneider.

Quanto à sua utilização para instalação de implantes, segundo relatam Alattar e Bede [2], o método com o piezoelétrico associado não mostrou vantagens adicionais em relação ao método convencional com o uso de instrumentos rotatórios, no que refere ao torque e à estabilidade primária dos implantes instalados. Em ensaio clínico randomizado, nos locais onde foi realizada a osteotomia com piezoelétrico houve uma melhor estabilidade nos implantes nos primeiros 90 dias em comparação a instrumentos rotatórios, entretanto em 150 dias os resultados foram semelhantes [17]. Segundo Stacchi *et al.* [18], não ocorrem diferenças entre a técnica com piezoelétrico e a técnica convencional com o uso de instrumentos rotatórios no quesito sobrevida dos implantes e a sua perda óssea marginal.

Dos casos de instalação de implantes em locais de crista óssea atrofiada, com o uso da técnica associada com piezoelétrico foi possível a instalação de implantes em locais com severa atrofia, tendo-se mostrado um sucesso efetivo no período de tempo analisado [20].

Em relação à técnica de expansão de crista óssea, segundo Nguyen *et al.* [13], quando se compara a técnica de perfuração convencional ao piezoelétrico, para instalação de implantes imediatos, constatou-se que o último é uma técnica segura, porém devem ser respeitados os períodos de cicatrização antes de ser colocada carga sobre os implantes.

Uma alternativa relevante, descrita por Messina *et al.* [11], mostra um protocolo para remoção de implantes fraturados osseointegrados, os quais podem ser mais facilmente removidos com auxílio do piezoelétrico, pois, com sua osteotomia precisa, proteção de estruturas vasculares e ótima visibilidade do leito cirúrgico, minimiza o trauma da remoção desses implantes.

Outra técnica apontada é o planejamento digital associado à piezocirurgia. Esta pode ser uma boa alternativa em pacientes com baixa qualidade óssea ou anomalias anatômicas ou patológicas, em que o profissional, por meio de *softwares*, pode decidir a posição ideal, tendo como resultados uma cirurgia mais segura e sem a necessidade de abrir retalho, portanto, uma cirurgia menos invasiva [16].

Em relação ao tempo cirúrgico, Stacchi *et al.* [19] relatam que a técnica com piezocirurgia é levemente mais demorada que a convencional. Já Peker Tekdal *et al.* [15] afirmam que, mesmo com maior demanda de tempo cirúrgico que a técnica convencional, a piezocirurgia gera menos dor ao paciente, sendo menos traumática. Isso corrobora o descrito por Parma-Benfenati e Maino [14], que apontam que a técnica minimiza a injúria cirúrgica, favorecendo a resposta óssea do paciente.

Tratando-se da cicatrização das feridas cirúrgicas, Gürkan *et al.* [10] demonstraram que não existem diferenças entre os biomarcadores do fluido peri-implantar associados à osseointegração e cicatrização nas diferentes técnicas de osteotomias utilizadas, sendo criadas pelo piezoelétrico ou por instrumentos rotatórios.

Dada a variabilidade de achados, novas pesquisas ainda são necessárias com o intuito de esclarecer outras possíveis questões, como a piezocirurgia associada ao planejamento digital, e pesquisas que busquem a diminuição do tempo cirúrgico com a referida técnica.

Conclusão

Diversos estudos, com aplicabilidades distintas da piezocirurgia, foram aqui identificados. Essa técnica apresentou, na maioria das intervenções com foco na Implantodontia, uma série de vantagens em relação à técnica convencional, como por exemplo maior precisão. O pós-operatório também se mostrou vantajoso quando da sua execução, visto terem sido encontrados apontamentos de uma melhor cicatrização e menos desconforto.

Referências

1. Agarwal E, Masamatti SS, Kumar A. Escalating role of piezosurgery in dental therapeutics. *J Clin Diagn Res.* 2014;8(10):ZE08-11.
2. Alattar AN, Bede SYH. Does mixed conventional/piezosurgery implant site preparation affect implant stability? *J Craniofac Surg.* 2018;29(5):e472-75.
3. Atieh MA, Alsabeeha NHM, Tawse-Smith A, Duncan WJ. Piezoelectric versus conventional implant site preparation: a systematic review and meta-analysis. *Clin Implant Dent Relat Res.* 2018;20(2):261-70.
4. Barbu HM, Andreescu CF, Comaneanu MR, Referendaru D, Mijiritsky E. Maxillary sinus floor augmentation to enable one-stage implant placement by using bovine bone substitute and platelet-rich fibrin. *Biomed Res Int.* 2018;2018:6562958.
5. Carvalho MAL, Marques G, Trento GS, Padovam LEM, Klüppel LE. Utilização do sistema piezoelétrico em cirurgias bucais: indicações, vantagens e desvantagens. *Revista Bahiana de Odontologia.* 2017;8(1):13-8.
6. Consolaro MFMO, Sant'Ana E, Moura Neto E. Cirurgia piezoelétrica ou piezocirurgia em odontologia: o sonho de todo cirurgião... *R Dental Press Ortodon Ortop Facial.* 2007;12(6):17-20.
7. da Silva Neto UT, Joly JC, Gehrke SA. Clinical analysis of the stability of dental implants after preparation of the site by conventional drilling or piezosurgery. *Br J Oral Maxillofac Surg.* 2014;52(2):149-53.
8. de Vicente JC, Peña I, Braña P, Hernández-Vallejo G. The use of piezoelectric surgery to lateralize the inferior alveolar nerve with simultaneous implant placement and immediate buccal cortical bone repositioning: a prospective clinical study. *Int J Oral Maxillofac Surg.* 2016;45(7):851-7.
9. dos Santos PL, Tanabe MN, Germano EJ, Mattos JMB, Kuabara MR, Ferreira EJ et al. Aplicações clínicas da cirurgia piezoelétrica em implantodontia. *Uningá Review.* 2014;20(2):74-85.
10. Gürkan A, Tekdal GP, Bostanci N, Belibasakis GN. Cytokine, chemokine, and growth factor levels in peri-implant sulcus during wound healing and osseointegration after piezosurgical versus conventional implant site preparation: randomized, controlled, split-mouth trial. *J Periodontol.* 2019;90(6):616-26.
11. Messina AM, Marini L, Marini E. A step-by-step technique for the piezosurgical removal of fractured implants. *J Craniofac Surg.* 2018;29(8):2116-8.
12. Naves Freire AE, Iunes Carrera TM, Rodriguez LS, Carli ML, Pereira Filho A, Hanemann JAC et al. Piezoelectric surgery in the inferior alveolar nerve lateralization with simultaneous implant placement: a case report. *Implant Dent.* 2019;28(1):86-90.

13. Nguyen VG, von Krockow N, Weigl P, Depprich R. Lateral alveolar ridge expansion in the anterior maxilla using piezoelectric surgery for immediate implant placement. *Int J Oral Maxillofac Implants.* 2016;31(3):687-99.
14. Parma-Benfenati S, Maino GB. Combined piezosurgery and selective distraction osteogenesis to correct malpositioned implants: a case report. *Int J Periodontics Restorative Dent.* 2015;35(2):161-7.
15. Peker Tekdal G, Bostanci N, Belibasakis GN, Gürkan A. The effect of piezoelectric surgery implant osteotomy on radiological and molecular parameters of peri-implant crestal bone loss: a randomized, controlled, split-mouth trial. *Clin Oral Implants Res.* 2016;27(5):535-44.
16. Pellegrino G, Taraschi V, Vercellotti T, Ben-Nissan B, Marchetti C. Three-dimensional implant positioning with a piezosurgery implant site preparation technique and an intraoral surgical navigation system: case report. *Int J Oral Maxillofac Implants.* 2017;32(3):e163-5.
17. Soheilifar S, Bidgoli M, Houshyar E, Farhadian M, Ghamari A. Comparing the effect of preparation of the implant sites with piezosurgery and conventional drilling on the stability of implants at 5-months follow-up. *J Long Term Eff Med Implants.* 2018;28(1):1-8.
18. Stacchi C, Lombardi T, Baldi D, Bugea C, Rapani A, Perinetti G et al. Immediate loading of implant-supported single crowns after conventional and ultrasonic implant site preparation: a multicenter randomized controlled clinical trial. *Biomed Res Int.* 2018;2018:6817154.
19. Stacchi C, Lombardi T, Cusimano P, Berton F, Lauritano F, Cervino G et al. Bone scrapers versus piezoelectric surgery in the lateral antrostomy for sinus floor elevation. *J Craniofac Surg.* 2017;28(5):1191-6.
20. Temmerman A, Keestra JA, Coucke W, Teughels W, Quirynen M. The outcome of oral implants placed in bone with limited bucco-oral dimensions: a 3-year follow-up study. *J Clin Periodontol.* 2015;42(3):311-8.