

Relato de caso

Granuloma piogênico atípico: diagnóstico e tratamento cirúrgico

Atypical piogenic granuloma: diagnosis and surgical treatment

Demóstenes Alves Diniz¹
Jéssica da Silva Cunha¹
Thawan Lucas Rodrigues Mendonça²
Vitória Helena Sales do Nascimento³
Caio César Gonçalves Silva⁴
Kalyne Kelly Negromonte Gonçalves⁴
Fernando Antônio Cardoso Maciel¹

Autor para correspondência:

Demóstenes Alves Diniz
Hospital da Restauração
Av. Gov. Agamenon Magalhães, s/n.º – Derby
CEP 52171-011 – Recife – PE – Brasil
E-mail: dinizdemostenes@gmail.com

¹ Hospital da Restauração, Departamento de Cirurgia e Traumatologia Bucimaxilofacial – Recife – PE – Brasil.

² Universidade Federal de Pernambuco, Departamento de Odontologia – Recife – PE – Brasil.

³ Universidade de Pernambuco, Departamento de Odontologia – Recife – PE – Brasil.

⁴ Universidade de Pernambuco, Departamento de Cirurgia e Traumatologia Bucimaxilofacial – Recife – PE – Brasil.

Data de recebimento: 4 maio 2020. Data de aceite: 15 jun. 2020.

Palavras-chave:

biópsia; granuloma piogênico; lábio.

Resumo

Introdução: O granuloma piogênico representa uma lesão relativamente comum na mucosa oral e de natureza não neoplásica. Em termos clínicos, apresenta-se inicialmente como uma pequena pápula que evolui dando lugar a uma massa nodular exofítica, séssil ou pediculada, com cores que variam de rosa a vermelho e azul, de acordo com a idade da lesão e da sua vascularização, assumindo aspecto sangrante ou ulcerado mesmo diante de trauma mínimo. **Objetivo:** O presente trabalho teve como objetivo relatar o caso clínico de um paciente pediátrico com granuloma piogênico em lábio inferior, discutindo o diagnóstico com base em características clínicas e histopatológicas, manejo cirúrgico e tratamento da lesão. **Relato de caso:** Paciente, 8 anos de idade, gênero masculino, portador de hábitos parafuncionais de sucção e mordiscamento de lábio, apresentava lesão exofítica, consistência endurecida, indolor e sangrante ao toque, em região lateral direita de lábio inferior.

Submetido à cirurgia sob anestesia local (biópsia excisional) para tratamento definitivo da lesão. **Conclusão:** A etiologia para as lesões orais é a mais variável possível. O granuloma piogênico caracteriza-se como uma lesão com atividade hiperplásica excessiva resultante muitas vezes de um trauma, que pode ser de baixo grau, como o hábito de morder os tecidos orais, da presença de um corpo estranho ou até mesmo da ineficiência da técnica de escovação empregada.

Keywords:

biopsy; pyogenic granuloma; lip.

Abstract

Introduction: Pyogenic granuloma (PG) represents a relatively common lesion in the oral mucosa and in non-neoplastic nature. Clinically, it appears as a small capsule that evolves to an exophytic nodular mass, siliconized or pediculated, with nuclei that vary between pink, red and blue according to the age of the lesion and its vascularization, assuming the same bleeding or ulcerated aspect in the face of minimal trauma. **Objective:** The present study aimed to report the clinical case of a pediatric patient with PG in the lower lip, discussing the diagnosis based on clinical and histopathological characteristics, surgical management and treatment of the lesion. **Case report:** Patient, 8 years old, male, with parafunctional sucking and lip biting habits, presenting an exophytic lesion, hardened, painless and bleeding to the touch, in the lower right side of the lower lip. Undergoing surgery under local anesthesia (excisional biopsy) for definitive treatment of the lesion. **Conclusion:** The etiology for oral lesions is the most variable possible. PG is characterized such as a lesion with excessive hyperplastic activity often from a trauma, which can be of low degree, or from a bite in the oral tissues, the presence of a foreign body or even the inefficiency of the brushing technique used.

Introdução

O granuloma piogênico caracteriza-se por ser uma lesão proliferativa não neoplásica decorrente de um estímulo irritante ou trauma local crônico sobre determinados tecidos da cavidade bucal e pele. Esses estímulos crônicos variam desde raízes residuais, cálculos subgengivais até corpos estranhos no sulco gengival [10, 21, 23]. Em termos clínicos, apresenta-se como uma massa plana lobulada, assintomática, geralmente pedunculada, mas também como uma lesão séssil, tendo sua superfície ulcerada e com coloração variando do rosa ao roxo, dependendo do tempo de evolução da lesão. Radiograficamente, não aponta nenhuma alteração, por não comprometer o tecido ósseo [21, 26].

Em relação ao seu local de acometimento, 75% dos casos acometem a gengiva, podendo ser encontrado em lábios, língua e mucosa jugal. É mais comum em adolescentes e adultos jovens,

sobretudo do sexo feminino, e pode sangrar facilmente, por se tratar de uma lesão altamente vascularizada [21].

Quando se comenta acerca do diagnóstico, os aspectos clínicos são relevantemente sugestivos, porém não são conclusivos [27]. O diagnóstico definitivo só é dado após a análise do exame histopatológico, no qual é possível observar a proliferação de tecidos conjuntivo, fibroso e vascular, com a presença de um infiltrado inflamatório notório composto de neutrófilos, plasmócitos e linfócitos [21].

A abordagem terapêutica mais apropriada é a excisão cirúrgica associada à eliminação de fatores etiológicos [5].

Nesse contexto, o presente trabalho teve como objetivo relatar o caso clínico de um paciente pediátrico do sexo masculino que apresentou granuloma piogênico em localização atípica, no lábio inferior, discutindo, dessa forma, o diagnóstico, o manejo cirúrgico e o tratamento da lesão.

Relato de caso

Paciente, 8 anos de idade, gênero masculino, acompanhado de sua genitora, compareceu ao serviço de cirurgia e traumatologia bucomaxilofacial do Hospital da Restauração, Recife (PE), com história de aumento de volume em região lateral direita de lábio inferior havia aproximadamente seis meses.

Durante a anamnese, foi relatado pela responsável da criança que esta apresentava hábito deletério de morder o lábio inferior, traumatizando a região havia três anos. Também se contou que o paciente já teria sido submetido a tratamento cirúrgico prévio havia dois meses, para excisão cirúrgica (sem estudo histopatológico) da lesão em lábio inferior, porém a lesão recidivou.

Ao exame físico, observou-se presença de uma lesão exofítica, consistência endurecida, indolor e sangrante ao toque, superfície ulcerada e sésil em região lateral direita de lábio inferior com aproximadamente 1 × 1 cm de diâmetro (Figura 1). Os linfonodos eram não palpáveis e não sensíveis. Diante dos achados clínicos, formulou-se a hipótese diagnóstica de carcinoma espinocelular, mucocele ou fibroma.

Por se tratar de uma lesão pequena e recidivante, optou-se pela realização da exérese completa da lesão em ambiente ambulatorial, sendo o procedimento realizado sob anestesia local (Figura 2).

Inicialmente, foram feitas a antisepsia utilizando-se clorexidina 2% (Riohex®, Rioquímica, São José do Rio Preto, SP, Brasil) e a irrigação copiosa com soro fisiológico 0,9% (Linhamax®, Eurofarma, Ribeirão Preto, SP, Brasil), para limpeza da área. Realizou-se a intervenção cirúrgica sob anestesia local por meio do bloqueio do nervo mentoniano direito, a fim de preservar o tamanho real da lesão, e da técnica anestésica perilesional, buscando hemostasia, com lidocaína 2% e epinefrina (20 mg/mL 2% + 0,005 mg/mL) (Hypocaína®, Hypofarma, Instituto de Hypodermia e Farmácia, Ribeirão das Neves, MG, Brasil).

Dando prosseguimento, performou-se incisão labial em formato elíptico com o cabo de bisturi número 3 e a lâmina de bisturi número 15 (Advantive®, SteriLance Medical SuZhou, China), indicados para biópsias em mucosa oral. Os tecidos foram delicadamente divulsionados, e preconizou-se a retirada do espécime com uma margem de segurança mínima, preservando a estética do paciente, retirando-se totalmente o tecido lesionado, assim como uma pequena porção de tecido sadio.

Em seguida, foi realizada a síntese da ferida cirúrgica por meio de fio reabsorvível de ácido poliglicólico 910 (Vicryl®/Ethicon, Johnson &

Johnson, Somerville, Nova Jersey, Estados Unidos) para cicatrização primária. Também foi feito o aconselhamento em relação aos cuidados pós-operatórios e ao controle medicamentoso da dor com uso de analgésico (dipirona 500 mg) (Dipirona Monoidratada®, Novamed, Hortolândia, SP, Brasil), e deram-se orientações relacionadas ao abandono dos hábitos deletérios de mordiscamento/sucção, para a prevenção de recidivas da lesão.

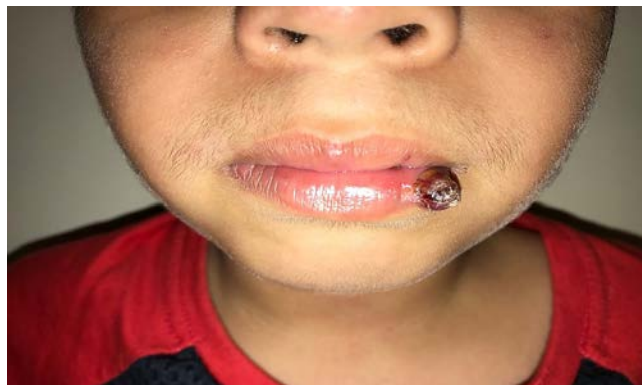

Figura 1 - Paciente com lesão exofítica, consistência endurecida, indolor e sangrante ao toque, superfície ulcerada e sésil em região lateral direita de lábio inferior

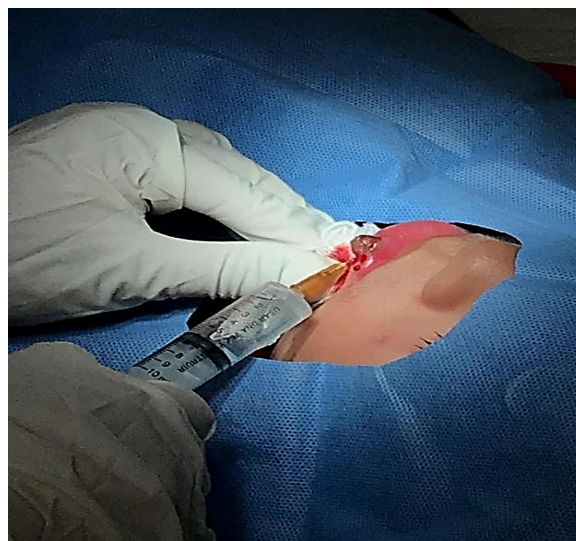


Figura 2 - Aplicação da técnica anestésica perilesional para hemostasia, depois de já ter sido realizado bloqueio regional do nervo mentoniano

A peça cirúrgica foi armazenada em formol a 10% (Formaldeído 10%®, Anidrol Produtos para Laboratórios, Diadema, SP, Brasil) e enviada ao Laboratório de Histopatologia Oral da Universidade Federal de Pernambuco para análise histopatológica. Microscopicamente, puderam-se observar um fragmento de mucosa ulcerado, subjacente, tecido

de granulação com infiltrado inflamatório crônico e vasos sanguíneos neoformados. Dessa forma, o laudo definitivo foi compatível com granuloma piogênico, e descartaram-se indícios morfológicos de malignidade (Figuras 3 e 4).

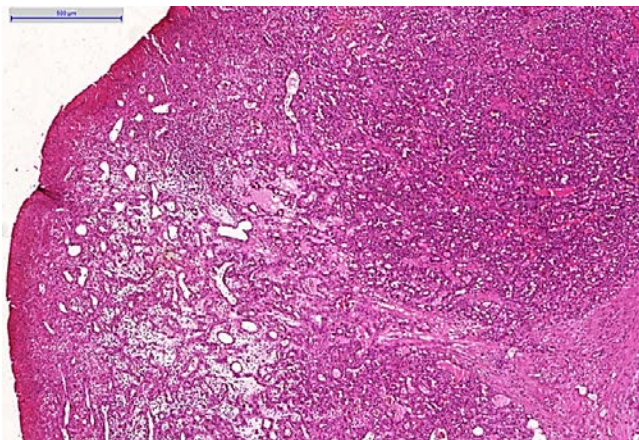


Figura 3 - Nos achados histológicos, observa-se uma área correspondente a tecido de granulação com notório infiltrado inflamatório crônico, predominantemente linfocitário, com grande quantidade de neoformação vascular e extensa área de ulceração, bem como a presença de áreas recobertas por membrana fibrinopurulenta

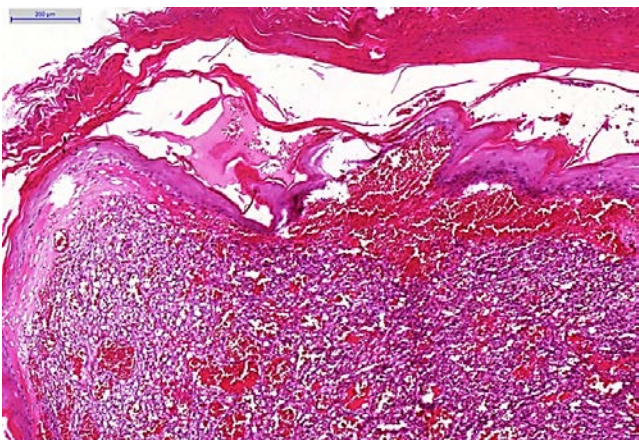


Figura 4 - Achados histológicos apresentando grande área de tecido de granulação com infiltrado inflamatório crônico, predominantemente linfocitário, com neoformação vascular e notória quantidade de áreas de hemorragia e vasos congestos

Após uma semana de diagnóstico e tratamento cirúrgico, o paciente retornou para avaliação clínica. Ele não apresentou intercorrências ou complicações no processo de cicatrização e exibiu ausência de recidivas (Figura 5). O controle pós-operatório está sendo realizado mensalmente, em consultas ambulatoriais. Paciente evolui sem recidiva após quatro meses de pós-operatório.

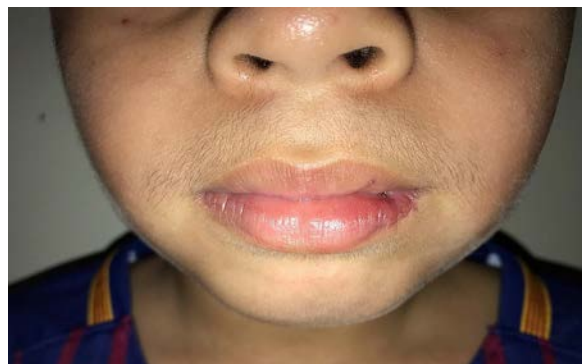

Figura 5 - Controle pós-operatório de uma semana

Discussão

O granuloma piogênico representa uma lesão relativamente comum na mucosa oral e de natureza não neoplásica [26]. Foi identificado pela primeira vez no homem em 1897 por Poncet e Dor, porém foi Hartzell em 1904 quem apresentou o termo *granuloma piogênico*, que ainda hoje é utilizado para indicar a lesão [20]. Atualmente, embora popular, a terminologia é considerada imprópria, por a lesão não estar associada com formação de pus e por não representar histologicamente um granuloma verdadeiro, em razão da ausência de células gigantes [26].

Sendo definido como uma lesão hiperplásica inflamatória, o granuloma piogênico é originado de uma reação exacerbada do tecido ante um trauma ou irritação local crônica de baixa intensidade, sendo relatada também a influência de fatores hormonais no seu aparecimento [7, 29]. Higiene bucal deficiente, cálculo e excesso de material restaurador estão entre os fatores precipitantes mais comuns, assim como outros agentes etiológicos, que incluem o uso de certos medicamentos, imunossupressores e contraceptivos orais [2]. No presente caso, uma das hipóteses para explicar o surgimento da lesão seria um trauma local recorrente derivado de hábitos parafuncionais, como morder a área afetada.

Em termos clínicos, o granuloma piogênico apresenta-se inicialmente como uma pequena pápula que evolui dando lugar a uma massa nodular exofítica, séssil ou pediculada, com cores que variam de rosa a vermelho e azul de acordo com a idade da lesão e da sua vascularização, assumindo aspecto sangrante ou ulcerado mesmo diante de um trauma mínimo [1]. É uma lesão que se caracteriza por uma resposta vascular demasiada, diretamente relacionada ao aumento do estímulo angiogênico, como o fator de crescimento endotelial vascular e o fator básico de crescimento de fibroblastos. Sua

localização comum é a região de cabeça e pescoço, o que favorece o excelente suprimento sanguíneo [11, 13].

Na cavidade oral, o granuloma piogênico é comumente encontrado na mucosa queratinizada, com predileção para a gengiva. Em estudo retrospectivo, Gordón-Núñez *et al.* [14] observaram que, de todos os casos diagnosticados como granuloma piogênico, 83% estavam localizados na gengiva e no rebordo alveolar, enquanto os casos extragengivais (língua e lábio) representaram 5,3% dos achados, o que corrobora com Dutra *et al.* [8] e Avelar *et al.* [5] no tocante à localização da lesão.

O granuloma piogênico corresponde a 10% dos achados de biópsia em lábios e na cavidade oral [13]. Em geral, apresenta crescimento lento, raramente excedendo 2 cm, sem sintomatologia associada, e acarreta na maioria dos casos problemas estéticos e funcionais relacionados com a mastigação, deglutição e fala [14]. Durante toda a anamnese, relatou-se ausência de dor, embora a lesão causasse desconforto estético e sangramento ao simples toque, ao falar e se alimentar.

No que tange à incidência por idade, o granuloma piogênico pode ser observado em qualquer faixa etária, sobretudo entre a primeira e a quinta década de vida, representando 60% dos casos, com pico predominante nas segunda e terceira décadas, acometendo duas vezes mais as mulheres do que os homens. O grande número de casos em mulheres jovens pode ser explicado pelo aumento dos níveis de hormônios circulantes, como estrogênio e progesterona, e seus efeitos vasculares no organismo, o que também justifica o elevado número de casos dessas lesões durante a gravidez [3, 9, 12, 15, 28]. Dessa forma, os achados clínicos desse caso divergiram em sua totalidade das características epidemiológicas previamente descritas, tratando-se de um caso atípico tanto pela sua localização extragengival quanto por envolver um paciente pediátrico de 8 anos de idade e do gênero masculino.

O diagnóstico diferencial do granuloma piogênico depende das suas características clínicas e dos seus diferentes estágios de maturação. Assim, inclui fibroma, fibroma ossificante periférico, granuloma periférico de células gigantes, hemangioma, tecido de granulação, hiperplasia gengival inflamatória, sarcoma de Kaposi, angiossarcoma, linfoma não Hodgkin, sífilis, úlcera tuberculosa, entre outros [22, 24].

Histopatologicamente, o granuloma piogênico extragengival é semelhante ao gengival [3], apresentando-se em termos microscópicos como

um epitélio atrófico ou hiperplásico, em que se podem observar ulcerações locais. O estroma subjacente localizado no tecido conjuntivo exibe numerosos espaços vasculares revestidos com endotélio, com proliferação de fibroblastos e células endoteliais emergentes. Pode ser verificada também a presença de infiltrado celular inflamatório misto [19, 25]. Os achados histopatológicos identificados no presente trabalho encontram-se de acordo com os anteriormente descritos, confirmando assim o diagnóstico final de granuloma piogênico.

Para o tratamento dessas lesões, recomenda-se a excisão cirúrgica seguida ou antecedida da remoção do fator causal, assim como ocorreu nesse caso, por meio da orientação aos pais do incentivo ao abandono dos hábitos deletérios de sucção/mordiscamento, que eram praticados pelo paciente. A intervenção deve sempre priorizar a diminuição do risco de recorrência e o menor comprometimento estético possível, principalmente nos casos extragengivais [1, 12, 15]. Tal tratamento tem como vantagem a exérese da lesão em uma única sessão, permitindo que o espécime siga íntegro para o exame histopatológico [18]. Outras modalidades de tratamento também são relatadas na literatura e incluem criocirurgia, escleroterapia, eletrocautério, radiocirurgia etc. [25].

A recorrência desse tipo de lesão após a abordagem cirúrgica é de apenas 15% e está atribuída à não excisão completa e/ou falha na remoção dos fatores etiológicos, sobretudo relacionada aos casos de granulomas piogênicos gengivais, sendo assim no geral muito rara nos casos extragengivais. Porém, como ocorrido no presente caso, pelo não abandono dos hábitos parafuncionais, a lesão veio a recidivar. Com isso, fez-se necessária uma segunda abordagem cirúrgica [4, 12, 16, 17, 25].

Os hábitos são introduzidos por serem prazerosos e por transmitirem satisfação, contudo a identificação dos fatores associados à sua instalação é indispensável para propagar medidas capazes de intervir quando a prática começa a afetar a saúde bucal e funcional do indivíduo [6]. Com isso, foi realizada uma intervenção profissional para mãe e paciente, visando à promoção de saúde e educação, com o objetivo de abandonar o hábito deletério pela criança, evitando assim uma possível recidiva da lesão.

Desse modo, após a exérese total da lesão, foram dadas também orientações de higiene bucal e de remoção dos hábitos parafuncionais que pudessem estar associados com o surgimento do granuloma piogênico. A abordagem cirúrgica em conjunto com

o abandono do hábito é de extrema importância. Para atingir o resultado esperado, os profissionais, juntamente com os pais ou responsáveis, utilizam estratégias que têm como propósito explicar os prejuízos gerados pela prática e o benefício da sua remoção. O hábito deve ser removido por etapas, pela motivação por parte da família, por meio de diálogo e carinho proporcionados pelos momentos juntos, até atingir-se o objetivo final [8].

Conclusão

O granuloma piogênico, apesar de comumente ser uma lesão intraoral, pode-se apresentar na forma extraoral, bem como em qualquer faixa etária, e possuir recidivas se não for manejado cirurgicamente de forma correta ou se não for removida sua etiologia. Assim, é de competência do cirurgião-dentista, com base nas informações coletadas durante a anamnese, traçar o melhor plano de tratamento para o paciente, estando ciente de que o diagnóstico definitivo da entidade patológica é dado por meio de investigações histopatológicas, vista a notória gama de diagnósticos diferenciais e de manejo.

Referências

- Al-Mohaya MA, Al-Malik AM. Excision of oral pyogenic granuloma in a diabetic patient with 940 nm diode laser. *Saudi Med J.* 2016 Dec;37(12):1395-400.
- Al-shiaty RA, Ottoman BAE. Recurrent pyogenic granuloma: an update. *Int J Sci Rep.* 2015 May;1(1):22-31.
- Asha V, Dhanya M, Patil BA, Revanna G. An unusual presentation of pyogenic granuloma of the lower lip. *Contemp Clin Dent.* 2014 Oct;5(4):524-6.
- Asnaashari H, Bigom-Taheri J, Mehdipoor H, Bakhshi H, Azari-Marhabi S. Pós-crescimento excessivo de granuloma piogênico labial após remoção do laser de iodo. *Lasers Med Sci.* 2014;5:92-5.
- Avelar RL, Antunes AA, Carvalho RWS, Santos TS, Oliveira Neto PJ, Andrade ESS. Granuloma piogênico oral: um estudo epidemiológico de 191 casos. *RGO.* 2008;56(2):131-6.
- Bezerra ICM, Silva JT, Ferraz NMP, Menezes CFD, Melo JF. Hábitos deletérios de sucção não nutritiva em pré-escolares. *Rev Cient OARF.* 2018 Jul;2(1):13-21.
- Costa FWG, Lima ATT, Cavalcante RB, Pereira KMA. Granuloma piogênico exuberante em sítio extragengival. *Braz J Otorhinolaryngol.* 2012;78(4):134.
- Dutra KL, Longo L, Grando LJ, Rivero ERC. Incidence of reactive hyperplastic lesions in the oral cavity: a 10 year retrospective study in Santa Catarina, Brazil. *Braz J Otorhinolaryngol.* 2019 Aug;85(4):399-407.
- Farias AVM, Vasconcelos MCR, Fontes LBC, Benevides SD. Repercussões das estratégias da retirada dos hábitos orais deletérios de sucção nas crianças do programa de saúde da família em Olinda-PE. *Rev CEFAC.* 2010 Nov-Dec;12(6):971-6.
- Fekrazad R, Nokhbatolfoghahaei H, Khoei F, Kalhori KA. Pyogenic Granuloma: Surgical Treatment with Er:YAG Laser. *J Lasers Med Sci.* 2014;5(4):199-205.
- Fortes TMV, Queiroz LMG, Piva MR, Silveira EJD. Estudo epidemiológico de lesões proliferativas não neoplásicas da mucosa oral: análise de 20 casos. *Ciênc Odontol Bras.* 2002;5(3):54-61.
- Giblin AV, Clover AJ, Athanassopoulos A, Budny PG. Granuloma piogênico a busca pelo melhor tratamento: auditoria do tratamento de 408 casos. *J Plast Reconstr Aesthet Surg.* 2007;60(9):1030-5.
- Gomes SR, Shakir QJ, Thaker PV, Tavadia JK. Pyogenic granuloma of the gingiva: A misnomer? - A case report and review of literature. *J Indian Soc Periodontol.* 2013 Jul;17(4):514-9.
- Gordón-Núñez MA, Carvalho MV, Benevenuto TG, Lopes MFF, Silva LMM, Galvão HC. Oral Pyogenic Granuloma: A Retrospective Analysis of 293 Cases in a Brazilian Population. *J Oral Maxillofac Surg.* 2010 Sep;68(9):2185-8.
- Hasanoglu Erbasar GN, Senguven B, Gultekin SE, Cetiner S. Management of a recurrent pyogenic granuloma of the hard palate with diode laser: a case report. *J Lasers Med Sci.* 2016;7(1):56-61.
- Ibrahim A, Asuku ME. Nodular swelling on the lower lip; pyogenic granuloma. *Eplasty.* 2014 Nov;14:ic45.
- Jafarzadeh H, Sanatkhan M, Mohtasham N. Granuloma piogênico oral: uma revisão. *J Oral Sci.* 2006;48:167-75.
- Kamal R, Dahiya P, Puri A. Oral pyogenic granuloma: various concepts of etiopathogenesis. *J Oral Maxillofac Pathol.* 2012 Jan;16(1):79-82.
- Lee J, Sinno H, Tahiri Y, Gilardino MS. Opções de tratamento para granulomas piogênicos cutâneos: uma revisão. *J Plast Reconstr Aesthet Surg.* 2011;64(9):1216-20.

Marla V, Shrestha A, Goel K, Shrestha S. The histopathological spectrum of pyogenic granuloma: a case series. *Case Rep Dent.* 2016;2016:1323798.

Maturana-Ramírez A, Adorno-Farias D, Reyes-Rojas M, Farias-Vergara M, Aitken-Saavedra J. A retrospective analysis of reactive hyperplastic lesions of the oral cavity: study of 1149 cases diagnosed between 2000 and 2011, Chile. *Acta Odontol Latinoam.* 2015 Aug;28(2):103-7.

Neville B, Damm DD, Allen CM, Chi AC. *Patologia oral e maxilofacial.* 2^a ed. Rio de Janeiro: Guanabara Koogan; 2004.

Oliveira HFL, Neto AMR, Santos LAM, Matos JAB, Santos RNA. Granuloma piogênico com características clínicas atípicas: relato de caso. *Rev Cir Traumatol Buco-Maxilo-Fac.* 2012 Jul-Sept;12(3):31-4.

Pandolfi PJ, Feleflí S, Flaitz CM, Johnson JV. An aggressive peripheral giant cell granuloma in a child. *J Clin Pediatr Dent.* 1999;23(4):353-5.

Parajuli R, Maharjan S. Unusual presentation of oral pyogenic granulomas: a review of two cases. *Clin Case Rep.* 2018 Feb;6(4):690-3.

Poudel P, Chaurasia N, Marla V, Srii R. Pyogenic granuloma of the upper lip: a common lesion in an uncommon location. *J Taibah Univ Med Sci.* 2019;14(1):95-8.

Pordeus SS, Silva LNS, Franco AVM, Ferreira SMS, Filho SBS, Peixoto FB. Granuloma piogênico atípico de comportamento agressivo: relato de caso. *Rev ACBO.* 2016;25(2):219-25.

Regezi JA, Sciubba JJ. *Patologia bucal. Correlações clínico-patológicas.* 2^a ed. Rio de Janeiro: Guanabara Koogan; 2000.

Sachdeva SK. Extragingival pyogenic granuloma: an unusual clinical presentation. *J Dent (Shiraz).* 2015 Sep;16(3 Suppl.):282-5.